

ریزش مو در زنان

«قسمت دوم»

ترجمه: دکتر گیتی حاجبی
دانشکده داروسازی شهید بهشتی

■ تشخیص افتراقی آلپوسی

□ آلپوسی منتشر

در آلپوسی منتشر، ریزش موی سر توزیع نسبتاً یکسانی دارد. این انواع از آلپوسی نمی‌توانند به‌عنوان آلپوسی آندروژنیک یا بعنوان آلپوسی آره‌اتا طبقه‌بندی شوند. آن‌ها اغلب بیان یک اختلال موقت و از کارا کتری علامت دار هستند. با توجه به اختلال زمینه‌ای تصویر بالینی متفاوت است. آلپوسی به‌علت کمبود آهن یا بدنبال شیمی درمانی معمولاً پراکندگی یکسانی دارد، در حالی که آلپوسی سیفیلیتیک ممکن است تیکه‌ای باشد. به‌علاوه، یک تریکوگرام برای تعیین درجه فعالیت بیماری باید انجام شود.

آلپوسی منتشر با حذف علت زمینه‌ای درمان می‌شود.

□ آلپوسی به‌علت شیمی درمانی

هنگام شیمی درمانی پر قدرت تمام فعالیت متابولیکی فولیکول‌های مو در مرحله آنژن، از قبیل حدود ۸۰ درصد تمام موی سر، به شدت

آسیب می‌بیند به‌طوری که بین دو تا چهار هفته بعد از درمان موها از ریشه قطع می‌شوند.

تریکوگرام مقادیر زیادی از موهای آنژن دیستروفیک را نشان می‌دهد. بعد از چهار هفته، فقط موی تلوژن از پیش غیر فعال شده (از نظر متابولیکی)، روی سر باقی می‌ماند. متأسفانه، این مو نیز بعد از دو تا چهار ماه خواهد ریخت.

بعد از تکمیل شیمی درمانی فولیکول‌های مو به سرعت ترمیم می‌شوند، بنابراین، بعد از چند هفته رشد مجدد شدید مو شروع می‌شود. در موارد نادر رنگ و ساختار مو بعد از شیمی درمانی تغییر می‌کند. مشخص شده زنان با موی روشن به تیره‌تر و موی صاف به فری یا بر عکس تبدیل می‌شود.

بعد از شیمی درمانی با بوسولفان، ریزش مو ممکن است به‌ندرت غیر قابل برگشت باشد.

□ افلوویوم تلوژنیک مزمن

این بیماری اساساً زنان را از حدود ۴۰ سالگی با موی نسبتاً ضخیم تحت تأثیر می‌گذارد. ریزش بیان شده ۲۰۰ - ۱۰۰ مو در روز توصیف شده

سایکوسوماتیک تلاش کند. دارو معمولاً کاربرد ندارد.

□ آلوپسی آره آتا

آلویسی آره آتا ابتدا به صورت نواحی کاملاً بدون مو و گرد روی پوست سر آشکار می شود. در موارد حاد نواحی ممکن است بزرگ و همگرا شوند (شکل ۴).

آلویسی آره آتا توتالیس، با از دست رفتن کامل موی سر، و آلویسی آره آتا universalis، که در آن از دست رفتن کامل همه موی بدن وجود دارد، انواع شدید آلویسی هستند.

نفوذ متراکم سلول های لنفوهیستوسیتیک را در پایین انتهای فولیکول مو در یافته های هیستولوژیک می توان مشاهده نمود. لنفوسیت ها سایتوکین ها را تولید می کنند که مشخصه یک واکنش سلولی ایمنی تیپ TH1 (انترفرون آلفا، انترلوکین - ۱ و انترلوکین ۲) هستند. این یافته ها نشان می دهد که آلویسی آره آتا یک بیماری اتوایمون با واسطه سلولی است که فولیکول های مو را هدف می گیرد.

همان طور که هیچ اسکاری از آلویسی آره آتا



Figure 4: Alopecia areate: autoimmune-induced hair loss

است. افلوویوم توسط کوتاه شدن فاز آنارژن به حدود دو تا سه سال ایجاد می شود، که منجر به ریزش و جایگزینی نسبتاً سریع می شود. ریزش مو ممکن است برای سال ها پایدار بماند و به صورت دوره ای بدتر شود. در کل، نازک شدن منتشر مو وجود دارد، اما آلویسی به ندرت ایجاد می شود. تشخیص از طریق آزمون های بالینی و تریکوگرام انجام می شود. اگر تریکوگرام بیمار طی یک دوره طولانی میزان تلوژن را ۳۰ درصد یا بیشتر، بدون نازک شدن محسوس مو نشان دهد، اشاره بر افلوویوم تلوژنیک مزمن است. درمان شناخته شده اختصاصی ندارد. در موارد فردی، سیکل کوتاه شده مو می تواند با محلول مینوکسیدیل طولانی گردد.

□ تریکوتیلومانیا (Trichotillomania)

اصطلاح تریکوتیلومانیا برای توصیف بیماران مبتلا به اجبار در کشیدن عصبی موی خود به کار می رود. زنان جوان و دختران معمولاً بیشترین افراد متاثر از این بیماری هستند. شرح حال معمولاً مفید واقع نمی شود، چون بیماران اغلب منکر چنین رفتاری می شوند یا ممکن است حتی از آن آگاه نباشند. تشخیص برای یک تریکولوژیست با تجربه آسان است: تیکه های طاس با زبری، موی شکسته قابل توجه هستند. گاهی اوقات مناطق قابل توجه و واضح معرف نواحی طاس، اغلب به تشخیص نادرست آلویسی آره آتا منجر می شود، در حالی که پوست سر در آلویسی آره آتا در تیکه طاس همیشه صاف و هموار است.

بیمار اغلب تشخیص تریکوتیلومانیا را رد می کند. با اقدام محتاطانه، پزشک باید در ترتیب ملاقات بیمار با یک پزشک متخصص در طب

آلپسی به ویژه ناشی از Lues II (سیفلیس) باید همیشه در جوانان و بزرگسالان رد شود. جستجوی یک واکنش سرولوژی، با استفاده از آزمون TPHA (سنجش هموآگلوتینیشن تریپونماپالیدم) برای این منظور به کار می‌رود. مهم‌ترین تشخیص افتراقی برای آلپسی آره آتا در دختران و زنان جوان تریکوتیلومانیا است.

تریکوگرام برای تعیین پیش آگهی مفید است: اگر افزایش تعداد موهای تلوزن و دیستروفیک همین‌طور روی قسمت‌هایی از پوست سر یافت می‌شوند که آشکارا تحت تأثیر نبوده‌اند، پیشروی می‌تواند بعداً در انتظار باشد.

درمان آلپسی آره آتا مشکل است، به‌خصوص اگر بیماری یک دوره طولانی را طی کرده باشد. زینک به‌علت ویژگی‌های مثبت تعدیل ایمنی و عوارض جانبی مطلوب، می‌تواند بدون هیچ شرطی برای ماه‌ها به‌عنوان درمان اولیه نسخه شود.

زینک همین‌طور با رشد مجدد مو در موارد فردی همراه بوده است. کرم‌ها یا محلول‌های کورتیکواستروئید نیز می‌توانند روزانه برای حدود سه ماه، بدون قید و شرط، تجویز شوند، چون کورتیکواستروئیدها عوارض سوء بر پوست سر نداشته یا فقط بعد از زمان طولانی اثر سوء دارند. هیچ علت اثر پذیرفته شده تثبیت شده کلی برای درمان زینک یا کورتیکواستروئید جلدی تعیین نشده است.

تجویز سیستماتیک کورتیکواستروئیدها به‌علت اثرات جانبی نامطلوب شان معمولاً سودمند نیستند. در حال حاضر، مؤثرترین درمان آلپسی آره آتا بیان شده القای یک اگرمای آلرژیک روی پوست

ناشی نمی‌شود، در اصل کاملاً قابل برگشت است. بعد از اولین تظاهر آلپسی آره آتا از هر سه بیمار طی شش ماه یک نفر بهبودی خودبه‌خودی را تجربه می‌کند. بعد از یک سال، از هر دو بیمار یک نفر علائم را دیگر نشان نمی‌دهد. در هر صورت، احتمال زیاد است که بیماری در سال‌های بعد عود کند.

مشخص نیست چه محرک‌هایی باعث حملات بیماری می‌شوند. از این رو، انجام آنالیز هورمونی، بررسی سم‌شناسی، و سایر آزمایش‌های داخلی گسترده منطقی نیستند. فشار روانی نیز به‌عنوان یک مسبب در اغلب بیماران باید رد شود.

دوره‌های شدید آلپسی آره آتا، که معمولاً در دوران کودکی شروع می‌شود، اغلب با یک سندروم اتوپیک همراه است: تا ۴۰ درصد بچه‌های مبتلا به آلپسی آره آتا از درماتیت عصبی، تب یونجه، یا آسم آلرژیک رنج می‌برند. تغییرات مشخص ناخن‌ها نیز، از قبیل فرورفتگی و "ناخن‌های سن‌باده‌ای" دیده می‌شوند. بیماران مبتلا به آلپسی آره آتا همین‌طور در معرض خطر بیشتر پیشرفت سایر بیماری‌های اتوایمون، مثل تیروئیدیت اتوایمون یا ویتیلیگو هستند. افرادی که از سندروم دان (down's syndrome) (۱۰ درصد) رنج می‌برند به‌خصوص مستعد توسعه آلپسی آره آتا در طول زندگی خود هستند.

آلپسی آره آتا معمولاً می‌تواند به‌صورت بالینی تشخیص داده شود. تشخیص افتراقی در کودکان باید احتمال میکروسپوری (مایکوزیس) را در نظر بگیرد، به‌خصوص اگر پوسته پوسته شدن ظریف با ریشه‌های شکسته مو در ناحیه دیده شود.

جانبی، فقط پزشکان متخصص آموزش دیده باید DCP درمانی را انجام دهند. اگر درمان موفقیت آمیز باشد، به صورت آهسته طی دوره چند ماهه درمان می‌تواند قطع شود. در بسیاری از بیماران، بیماری برای سال‌ها در بهبودی می‌ماند و علائمی از ریزش مو را نشان نمی‌دهد.

□ آلوپسی اسکاری

آلویسی اسکاری یک گروه ناهمگن بیماری با علت‌های مختلف هستند (جدول ۲). درمان آن‌ها خیلی پیچیده و طولانی است.

هدف اصلی متوقف کردن پیشرفت بیماری با از بین بردن التهاب است که تقریباً همیشه حضور دارد. کرم‌ها یا محلول‌های کورتیکواستروئید برای درمان تمام آلویسی‌های اسکاری التهابی به کار می‌روند. چون به ندرت خطر آتروفی پوست سر به علت کورتیکوئید وجود دارد، فرآورده‌های قوی درجه IV - III برای مثال بتامتازون یا دیفلورازون می‌توانند به کار روند. نواحی که قبلاً تحت تأثیر اسکار آلویسی بوده‌اند، نباید درمان شوند. دارو فقط

سر با استفاده از آلرژن‌های تماسی دیفن سیپرون DCP (diphencyprone) است. محلول DCP که یک داروی تأیید نشده است، به فواصل هفتگی در طول درمان فرد به کار می‌رود. بنابراین، آگزمای تماسی ملایمی را ایجاد می‌کند. غلظت مناسب DCP، باید با دقت زیاد محاسبه شود. خیلی مهم است که در ماه‌های اول درمان، تا رشد مجدد مو، برای تشخیص اثرات اختصاصی درمان، از بهبودی خودبه‌خودی، فقط نیمی از پوست سر درمان شود. مکانیسم درمان با DCP احتمالاً بر اساس سرکوب لنفوسیت‌ها است که فولیکول مو را هدف می‌گیرد (توسط سایتوکین‌ها لنفوسیت‌های القا شده از DCP). آگزمای بیش از حد، تاحدی اشک‌ریزی و تاول زدن پوست، ممکن است عارضه جانبی درمان باشد. بعد از درمان با DCP، در حدود نیمی از بیماران رشد مجدد مو را حتی بعد از ریزش موی سال‌های طولانی تجربه می‌کنند. در هر صورت، ایمن درمانی موضعی می‌تواند فقط برای طول مدتی که به کار می‌رود، مفید باشد. به علت پیچیدگی و عوارض

Table 2: Scarring alopecias

Alopecia	Pathogenesis
<ul style="list-style-type: none"> • Lichen ruber follicularis • Frontal fibrosing alopecia Kossard • Chronic discoid lupus erythematosus • Folliculitis decalvans • Pseudopelade of Brocq 	<ul style="list-style-type: none"> • Autoimmune reaction, T-lymphocytes • Autoimmune reaction, T-lymphocytes • Autoimmune reaction, T-lymphocytes • Staphylococci + granulocytes • Idiopathic fibrosis of the hair follicle

Table 2: Scarring alopecias

کوچک شدن (مینیاتوری شدن) فولیکول موی تحت تأثیر، زمینه ساز نازک شدن قابل رویت موی سر می‌شود (شکل ۵). در زنان، برعکس مردان، تمام فولیکول‌های مو در یک ناحیه خاص تحت تأثیر قرار نمی‌گیرند، فقط برخی تحت تأثیر قرار می‌گیرند. بنابراین، زنان، به‌طور معمول کاملاً طاس نمی‌شوند، فقط موی نازک منتشر در اطراف ناحیه فرق وسط وجود دارد. این الگو توسط Ludwing در ماتولوژیست هامبورگ در سال ۱۹۷۷ توصیف شد. Ludwing سه درجه از شدت را توصیف کرد (شکل ۶). آلپوسی می‌تواند طی سال‌ها طوری ظاهر گردد که اسکالپ بالای سر نمایان شود. اغلب یک نوار از موی ضخیم‌تر بالای پیشانی باقی می‌ماند. الگوی طاسی مردان با عقب رفتن خط مو در شقیقه‌ها و فقدان موی آشکار در تاج سر به ندرت دیده می‌شود.

تشخیص به‌طور کلی ساده است. ریزش موی اطراف تاج و فرق سر تصویر مشخصه الگوی ریزش موی زنان است. زنان جوان‌تر با ظاهر آلپوسی اندروژنیک باید همیشه تحت آزمایش‌های مربوط به زنان به منظور تعیین سطح استروژن‌ها و اندروژن‌های سرم قرار گیرند. این آزمایش‌ها خصوصاً اگر سیکل قاعدگی نامنظم و بیمار دارای علائمی از هیرسوتیسم باشد، ضروری هستند. در غیاب سایر علائم اندروژنیزیشن، هورمون‌های جنسی تقریباً همیشه طبیعی هستند. کوچک شدن فولیکول مو به ندرت به علت افزایش سطح سرمی اندروژن است اما در اثر حساسیت بالای ژنتیکی از پیش تعیین شده فولیکول‌های خاص موی سر به اندروژن حاصل می‌شود.

باید در مناطق محیطی ملتهب شدید به کار رود. ارزیابی موفقیت درمان، با توجه به این که غالباً بیماری نه فقط نهفته است، بلکه دوره‌اش نیز خیلی طولانی است، مشکل است. به منظور انتخاب درمان مناسب یک تشخیص دقیق کاملاً ضروری است. برای دسترسی به آن به غیر از مشاهده دقیق بالینی، معمولاً انجام یک بیوپسی از پوست سر برای ارزیابی هیستولوژی و ایمونولوژی ضروری می‌باشد.

□ آلپوسی اندروژنیک در زنان

مثل مردان، پیشرفت آلپوسی اندروژنیک در زنان به فاکتورهای ژنتیک و اندروژن‌ها ارتباط دارد. تخمین زده می‌شود که در حدود ۳۰ - ۲۰ درصد از زنان تمایل به توسعه آلپوسی اندروژنیک دارند. در حدود ۱۰ درصد از زنان با این وضع ژنتیکی گفته می‌شود که نازک شدن محسوس مو را بین ۲۰ و ۳۰ سالگی دارند. در دوره‌ای که تنظیم‌های هورمونی یا سگگی اتفاق می‌افتد، ریزش موی اندروژنیک بدتر می‌شود. سطح استروژن کاهش و یک افزایش نسبی و مطلق در سطح اندروژن به وجود می‌آید. در بسیاری از زنان با استعداد ژنتیکی متوسط، این تنظیم هورمونی نهایتاً موجب آلپوسی اندروژنیک قابل توجه می‌شود.

بر عکس مردان، ۵ - آلفا ردوکتاز و در نتیجه دی‌هیدروتسترون (DHT) نقش کم‌اهمیت‌تری در زنان دارد. در مقابل، آروماتاز یک نقش محافظتی مهمی را بازی می‌کند. اگر فعالیت آروماتاز کافی نباشد، اندروژن‌های تولید شده به قدر کفایت به استروژن تبدیل نمی‌شوند، به همین دلیل یک تمایل ژنتیکی به آلپوسی برای پیشرفت زودتر و آشکارتر محتمل است.

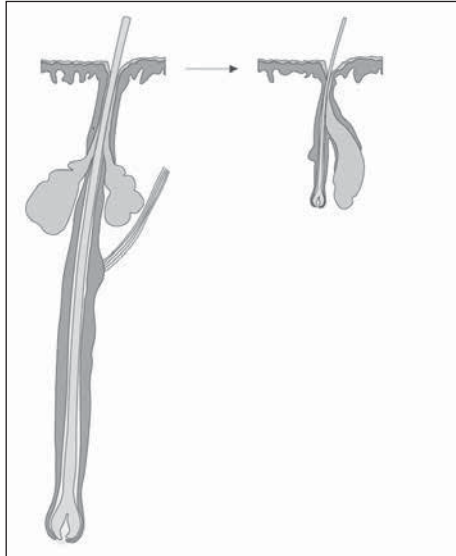


Figure 5: Androgenetic alopecia: Terminal hair follicle is transformed into a vellus hair follicle

فرآورده‌های زیادی برای درمان آلوپسی آندروژنیک زنان در سوپر مارکت‌ها، دراگ استورها و داروخانه‌ها عرضه می‌گردند. بر خلاف وعده‌های پر آب و تاب در مورد اثر بخشی آن‌ها، این درست است که فرض کنیم تمام محصولات OTC (بجز داروی ماینوکسیدیل) کاملاً بی‌اثر هستند. محلول‌های مصرف جلدی محبوب حاوی ۱۷- اتینیل استرادیول (alfatradiol) نیز مورد بررسی دقیق علمی قرار نگرفته‌اند. معلوم نیست که مصرف گسترده محلول‌های ۱۷- اتینیل استرادیول مؤثر باشند، چون هیچ مطالعه معتبر علمی روی این دارو در دسترس نیست. تنها به دو کار اصولی اشاره شده است:

- ۱- روش درمان با مصرف سیستمیک آنتی‌آندروژن‌ها و استروژن‌ها (Sinclair et al. 2005).
- ۲- کاربرد موضعی لوسیون سر ماینوکسیدیل. ترکیبات فعال آنتی‌آندروژن از پروژستین‌ها مشتق می‌شوند که در سه گروه اصلی بالینی طبقه‌بندی می‌شوند (جدول ۳ را نیز ببینید).

- ۱- Dienogest (Valette) مثالی از یک مشتق نورتسترون است.
- ۲- Cyproterone (Diane - 35, Androcur) و chlorma- acetate (Neo - Eunomin, Belara)

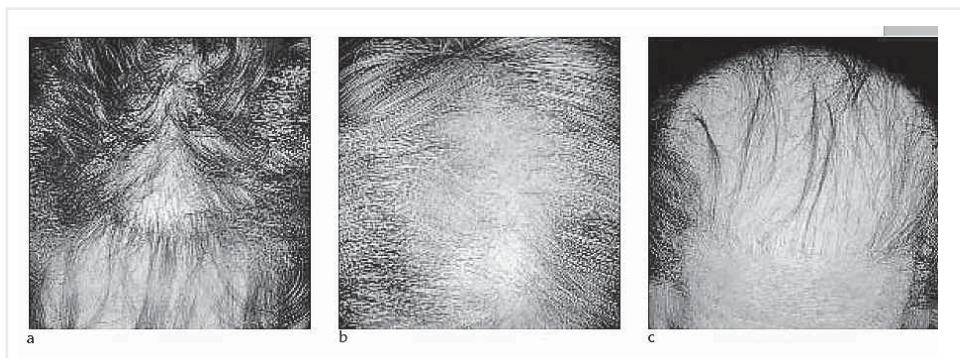


Figure 6: Androgenetic alopecia in women, stages according to ludwig: stage I (a); stage II (b); stage III (c)

سلول‌های فولیکول مو برسد.
 * در سلول، آنتی‌اندروژن گیرنده آندروژن را بلوک می‌کند، از اتصال تستوسترون یا قوی‌تر از آن دی‌هیدروتستوسترون، به گیرنده آندروژن و انتقال آن جلوگیری می‌کند، در این حالت رونویسی پیام به هسته سلول آسیب می‌بیند.
 * بعضی آنتی‌اندروژن‌ها، از قبیل chlormadinone acetate می‌توانند آنزیم ۵- α ردوکتاز را نیز مهار کنند. بنابراین، یک DHT بسیار کم مؤثرتر در سلول، پیشرفت می‌کند.
 * Gestagens، مثل اتینیل استرادیول، همین‌طور می‌توانند سطح SHBG در خون را بالا ببرند و بنابراین، مقدار آزاد تستوسترون را کاهش دهند. بسته به اعضای هدف با آنزیم‌های اختصاصی آن، آندروژن‌ها می‌توانند به استروژن‌ها و برعکس

dione acetate مثال‌هایی از مشتقات پروژسترون هستند

۳ - Drospirenone (Yasmin) مشتق اسپیرینولاکتون است

تمام محصولات (بجز Androcur) دارای خواص ضدبارداری هستند، وقتی بیماران آنتی‌اندروژن دریافت می‌کنند باید به هر قیمتی از بارداری جلوگیری کنند، چون می‌تواند منجر به اختلال تناسلی جنین پسر شود. این فرآورده‌های ترکیبی با اصول زیر کار می‌کنند:

* اتینیل استرادیول موجود در فرآورده، سطح SHBG یا گلوبولین متصل شونده هورمون جنسی را از راه القای آنزیمی در خون بالا می‌برد که به موجب آن تستوسترون، بیشتر در جریان خون باقی می‌ماند، فقط تستوسترون آزاد می‌تواند به

Table 3: therapy of female androgenetic alopecia (AGA)

therapy	products	comments
Topical solutions Minoxidil 2% solution	Regaine for women	effective
17 β - estradiol solution	Crinohermal fem Alpicort f	Probably mildly effective
17 α - estradiol solution	Ell - cranell - α pantostin	Probably ineffective
Systemic antiandrogens (contraceptive combined with ethinylestradiol) Cyproteron acetate	Diane 35, Androcur	Probably effective, approved for use in women with AGA
Chlormadinone acetate	Neo - Eunomin	Probably effective, approved for use in women with AGA
Product not approved for treat- ment of alopecia (off - lable use) Dienogest	Valette	Probably effective
Drospirenone	Yasmin	Probably effective

از این زنان هیپرتریکوزیس را بر پیشانی و صورت توسعه دهند. از آنجایی که این عارضه قابل برگشت است، زنانی که از فشار روانی به علت بیماری رنج می‌برند، ممکن است بعد از مشاوره، این عوارض را تحمل کنند. خارش و قرمزی پوست سر عوارض دیگری هستند که ممکن است در ۱۰-۵ درصد زنانی که ماینوکسیدیل را به شکل موضعی به کار می‌برند، اتفاق بیافتد.

نظر به این که ساخت محلول ماینوکسیدیل پیچیده است، استفاده از محصول آماده، نسبت به فرآورده‌های فی‌البداهه ساخت (extemporaneous) توصیه می‌شود. یک محلول آماده ۲ درصد ماینوکسیدیل غیر نسخه‌ای (Regaine ۲ درصد برای زنان) در درآگ استورها قابل دسترس است.

مطالعه‌های مقایسه‌ای مستقیم فرآورده‌های مختلف برای ارایه نادر هستند. در یکی از معدود مطالعه‌های انجام شده، اثر بخشی محلول ۲ درصد

تبدیل شوند. ۵- آلفا ردوکتاز تیپ‌های ۱ و ۲ (testosterone → dihydrotestosterone) و آروماتاز (testosterone → estradiol) مثال‌هایی از تبدیل آنزیم‌های اصلی هستند. این امر برای فولیکول موی انتهایی پوست سر نیز صدق می‌کند. محلول ماینوکسیدیل (۲ درصد regaine برای زنان) احتمالاً مؤثرترین ماده برای درمان آلوپسی آندروژنیک زنان است. در اغلب زنان، محلول ماینوکسیدیل از پیشروی آلوپسی آندروژنیک جلوگیری می‌کند. در حدود ۵۰ درصد زنان حتی ضخیم شدن مو را مشاهده می‌کنند (شکل ۷). ماینوکسیدیل از طرق مختلف روی فولیکول مو عمل می‌کند. احتمالاً یکی از مهم‌ترین مکانیسم‌ها بیان فاکتور رشد اندوتلیال عروقی (VEGF) روی پایلای درم است. مصرف ماینوکسیدیل باید به دقت بررسی شود قبل از این که محلول برای موهای تیره‌تر و انواع پوست، مثل زنان یونانی یا ترکی نسخه شود، چون ممکن است ۲۰-۱۰ درصد





Figure 7: Androgenetic alopecia in women: improvement after treatment with a 2% minoxidil solution; before (a) and after (b) six months treatment.

خوراکی طبیعتاً به‌طور هم‌زمان نیز تجویز می‌شدند. این روش برای بیماران مبتلا به هیرسوتیسم و آلوپسی به‌کار رفته است.

فرض شده که مکانیسم مسؤؤل، سطوح دی‌هیدروتستوسترون را در بدن زنان پایین می‌آورد. بزرگ‌ترین مجموعه از ۱۷ بیمار مبتلا به آلوپسی آندروژنیک، توصیف ضخامت قابل رویت مو در حدود دو سوم زنان درمان شده است. در هر صورت، برای این زنان یک ترکیب آنتی‌آندروژن حاوی دروسپیرنون و اتینیل استرادیول (Yasmin) تجویز شده بود. بنابراین، روشن نیست که آیا اثرات مشاهده شده به‌علت فیناستراید، قرص آنتی‌آندروژن ضدبارداری، یا هر دو ترکیب بوده است. مطالعه‌های بیشتر و کنترل شده برای ارزیابی بهتر اثر بخشی این درمان جدید برای زنان مبتلا به آلوپسی و هیرسوتیسم ضروری است.

■ نتیجه‌گیری

افزایش ریزش مو و آلوپسی قابل توجه علایمی از تشخیص‌های مختلف هستند. شایع‌ترین تشخیص می‌تواند بر اساس خصوصیات بالینی افتراق داده شود.

بسته به تشخیص، درمان‌های متنوعی برای انتخاب وجود دارند.

ماینوکسیدیل و سیپروترون استات (۵۲ mg/day) در ۶۶ زن مبتلا به آلوپسی آندروژنیک مقایسه شد. به هر یک از ۶۶ زن یک کنتراستپتیو خوراکی داده شد. نیمی از زنان یک دوز ۵۲ میلی‌گرمی سیپروترون استات (Androcur 50 + Diane - 35) برای دوازده سیکل پریود (یک سال)، از روز ۱ تا روز ۲۰ سیکل دریافت کردند. نیمی دیگر یک میلی‌لیتر از محلول ۲ درصد ماینوکسیدیل را دو بار در روز مصرف کردند. در دوره مطالعه، تعداد موها در ناحیه آزمون با استفاده یک فوتوتریکوگرام تعیین شد.

تعداد موها در مناطق مورد آزمایش در زنان درمان شده با محلول ماینوکسیدیل ۲ درصد به‌صورت معنی‌داری افزایش داشت، در حالی که تعداد موها در زنان درمان شده با سیپروترون استات بعد از دوازده ماه درمان از شروع مطالعه کمتر بود. اثر ماینوکسیدیل به‌خصوص در زنانی که از هیرسوتیسم رنج نمی‌بردند، قابل توجه بود. اگر آلوپسی با هیرسوتیسم همراه باشد، موفقیت درمان با ماینوکسیدیل احتمالاً با استفاده از آنتی‌آندروژن سیستمیک افزایش می‌یابد.

اخیراً، گزارش‌های موردی بیشتری از زنانی که از مهارکننده سیستمیک ۵-آلفا ردوکتاز با استفاده از فیناستراید سود برده‌اند، گزارش شده است. فیناستراید (1mg propecia) معمولاً فقط برای بیماران مرد مبتلا به آلوپسی آندروژنیک تأیید شده است. این ماده برای استفاده در زنان به‌علت خطر توسعه ناهنجاری تناسلی در جنین تأیید نشده است. با وجود این، فیناستراید برای زنان در مطالعه‌ها و برای بیماران فردی با مقدار مصرف 1-5 mg/day تجویز شده است. ضد بارداری‌های

منبع
Hair loss in women - Akademos
gyn.akademos.de/pdf.aspx?lang=en&id=125